

NANG PHẾ QUẢN Ở TRUNG THẤT TRƯỚC

BÁO CÁO MỘT TRƯỜNG HỢP

*Võ Đắc Truyền**

Tồn thương dạng nang của phổi đã được báo cáo từ thế kỷ thứ 17. Tuy nhiên, báo cáo đầu tiên về một nang phế quản trung thất trong y văn của Mỹ là của Mixter và Clifford năm 1929. Từ khi có bản báo cáo đầu tiên này, thì một số loạt nghiên cứu đã cho thấy rằng nang phế quản là nang trung thất phổ biến nhất. Nang phế quản chiếm khoảng 50-60% tất cả các nang trung thất và thường phát hiện ở người lớn. Thông thường nhất, nang phế quản nằm ở vùng carina. Nang phế quản ở trung thất trước thì hiếm. Thông thường, nang phế quản không có triệu chứng, nhưng khi kích thước nang lớn hoặc nhiễm trùng thì thường tạo ra triệu chứng.

Điều trị bằng cách phẫu thuật cắt bỏ hoàn toàn nang với phương pháp mổ được quy định bởi vị trí của nang.

Tác giả trình bày một trường hợp nang phế quản ở trung thất trước trên bệnh nhân nam 21 tuổi, với triệu chứng ho, sốt, ho ra máu, đau ngực. Phẫu thuật là phương pháp điều trị được lựa chọn. Vào thời điểm mở xương ức đường giữa, một u hình quả tạ, kích thước 6,60cm x 5,55cm và 5,26cm x 3,69cm ở trung thất trước được lấy bỏ. Phân tích mô học mẫu bệnh phẩm được cắt bỏ cho thấy về mặt vi thể lớp lót là biểu mô hô hấp trụ có lông, tuyến và cơ trơn. Trên cơ sở những dấu hiệu mô học này, khối choán chỗ được nhận diện là nang phế quản.

Bệnh nhân trải qua giai đoạn hậu phẫu một cách bình thường và xuất viện vào ngày thứ 15 sau mổ.

BRONCHOGENIC CYST IN THE ANTERIOR MEDIASTINUM

A CASE REPORT

SUMMARY

Cystic lesions of the lung have been reported since the 17th century, but the first report in the American literature of a mediastinal bronchogenic cyst was by Mixter and Clifford in 1929.

* Khoa Ngoại Tổng Hợp Bệnh Viện C Đà Nẵng

Since this first report, several series have demonstrated that bronchogenic cyst are the most common mediastinal cyst, accounting for about 60% of the mediastinal masses and usually detected in adults. Most commonly, bronchial cyst located in the carina. Bronchial cysts are rare in anterior mediastinal. Typically, bronchial cysts have no symptoms, but when a large follicle size or infection usually create symptoms.

Treated by complete surgical removal of cysts with surgical methods are defined by the location of the cyst.

We report a 21 year-old-male with anterior mediastinal bronchogenic cyst with cough, fever, coughing up blood, chest pain.

Surgery is the treatment of choice. At sternotomy, a dumbbell-shaped tumor size 6.60 cm x 5.55 cm and 5.26 cm, 3.69 cm was excised from the anterior mediastinum.

Analysis of histological specimens were removed showed microscopic surface lining of the respiratory epithelium head feathers, glands and smooth muscle. On the basis of histological signs of this, a mass is identified bronchogenic cysts.

The patient had an uneventful postoperative course and was discharged on the fifteenth postoperative day.

I. ĐẶT VẤN ĐỀ

Nang phế quản là nang trung thất phổ biến nhất, chiếm khoảng 60% tất cả các nang của trung thất. Do nang phế quản có nguồn gốc từ sự bất thường trong sự phát triển của phổi vì thế nang phế quản có thể nằm ở bất kỳ nơi đâu theo tiến trình phát triển của phổi. Nang phế quản có thể phát triển ở phổi hoặc trung thất. Khi nang phế quản phát triển trong trung thất thì vị trí phổ biến nhất là khu vực dưới chỗ chia đôi khí quản. Tuy nhiên, nang phế quản có thể ở bất kỳ nơi đâu trên cơ thể và đã có báo cáo có liên quan đến thực quản, màng ngoài tim hoặc xương ức, nang phế quản có thể có hình quả tạ và ở hai bên của cơ hoành, nang phế quản ở trung thất trước ... Như đã nói ở trên, nang phế quản là nang trung thất thường gặp nhất nhưng nó chỉ chiếm khoảng 5% của tất cả khối choán chỗ trung thất.

Phần lớn nang phế quản được phát hiện tình cờ không có triệu chứng. Những triệu chứng của nang phế quản trung thất thông thường là kết quả của sự chèn ép các cấu trúc lân cận hoặc nhiễm trùng trong nang. Khi những triệu chứng được gây ra bởi sự chèn ép thì triệu chứng đặc hiệu thay đổi tùy theo cấu trúc nào đã bị chèn ép. Nếu

nang trở nên nhiễm trùng thì điều đó được xem như là xuất hiện một đường dò kín đáo với cây phế quản và hình thái khác nhau của triệu chứng được tìm thấy. Một nang phế quản nhiễm trùng có thể gây ra tình trạng mệt mỏi, đau ngực hoặc sốt với tăng hoặc không tăng bạch cầu. Nhiều bệnh nhân cũng có thể ho ra các chất từ trong nang nếu có sự thông thương đủ lớn với cây phế quản. Khám thực thể thì thường không phát hiện được gì. Sốt hoặc nhịp tim nhanh có thể biểu hiện nếu nang bị nhiễm trùng và đôi khi tiếng thổi khò khè theo tư thế có thể được nghe thấy.

Phương tiện tốt nhất để chẩn đoán nang phế quản là CT-scan ngực. CT-scan rất hữu ích trong việc xác định chính xác vị trí của u. Nang thường đồng nhất và tỉ trọng trong khoảng phù hợp với dịch (từ 0-20 đơn vị Hounsfield).

Về bệnh học nang phế quản điển hình là một thương tổn tròn, trơn láng. Nếu như không có sự nhiễm trùng thì có thể bóc nang ra khỏi vị trí trung thất một cách dễ dàng. Thông thường chất chứa trong nang là dịch loãng và trong, nhưng cũng có thể màu vàng, trắng hoặc là sền sệt. Về đại thể, mặt trong của nang có thể là hốc hoặc kết bè. Về mặt vi thể lớp lót có thể là biểu mô hô hấp trụ có lông, biểu mô tế bào gai hoặc một dạng phẳng của biểu mô. Tuyến có thể hiện diện. Hiếm khi sụn, cơ trơn hoặc mô xơ hiện diện.

Thủ thuật cắt bỏ đi nang phế quản đơn giản thì tương đối dễ với trạng thái bệnh tật tối thiểu cho bệnh nhân. Với sự ra đời của kỹ thuật phẫu thuật lồng ngực với sự hỗ trợ của video (VATS) thì một nang đơn giản có thể được cắt bỏ. Tuy nhiên, đợi cho đến khi nang trở nên có triệu chứng hoặc nhiễm trùng sẽ làm cho thủ thuật ngoại khoa khó khăn hơn cho cả phẫu thuật viên và bệnh nhân. Vì vậy, trừ phi có một nguyên nhân nội khoa bắt buộc không được phẫu thuật còn hầu hết các nang này nên được cắt bỏ. Một nguy cơ khác khi quan sát nang phế quản là nó có thể chứa đựng mô ác tính. Bennheim đã mô tả một sarcom cơ trơn xuất phát từ nang phế quản và Bauer đã báo cáo một sarcom hiện diện trong nang phế quản.

Nang này thì thường thường được tiếp cận thông qua ngã ngực phải với hoặc là VATS hoặc là mở ngực nhỏ. Tất nhiên, vị trí của nang được xác định trên CT thì quyết định đường rạch được sử dụng. Cắt bỏ hoàn toàn là mục tiêu và nang nên lấy nguyên vẹn nếu có thể được. Nếu nang nhiễm trùng và dính chặt vào những cấu trúc sống còn thì nang có thể mở ra và tối thiểu lớp lót phải được lấy bỏ. Khi những mục tiêu này đạt được thì kết quả rất tuyệt vời. Sự tái phát thì cực kỳ hiếm và những triệu chứng của bệnh nhân thì giảm đi.

II. GIỚI THIỆU BỆNH ÁN

Bệnh nhân: VÕ VĂN T

24 tuổi

Nam

Địa chỉ: Thôn Hoà Bình, xã Tân Ninh, Huyện Quảng Ninh, Quảng Bình

Ngày vào viện: ngày 30.3.2010

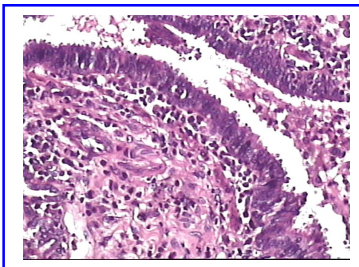
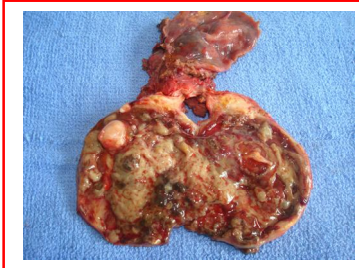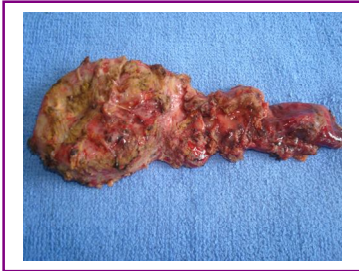
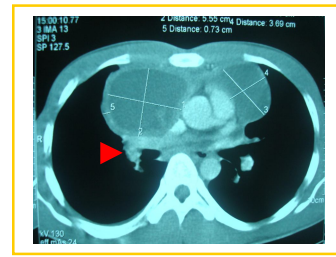
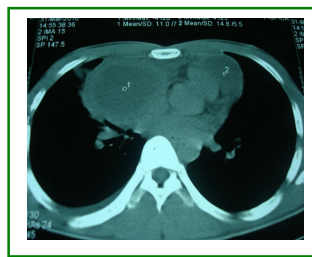
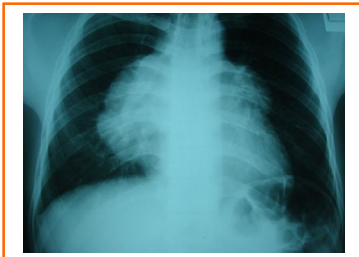
Ngày ra viện: 19/4/2010.

Số vào viện: 2880

Mã số: 539699

Lý do vào viện: Đau ngực, ho ra máu, sốt.

Tiền sử: Không mắc bệnh gì đặc biệt.



1. Hình 1: Trên phim X-quang ngực thường quy nhìn thấy u lớn, lẩn sang khoang màng phổi P, nằm 2 bên đường giữa.

2. Hình 2: Trên phim CT-scan lồng ngực không có thuốc cản quang nhìn thấy u nằm ở trung thất trước, tỉ trọng dịch, vỏ dày.

3. Hình 3: Trên phim CT-scan lồng ngực có thuốc cản quang nhìn thấy u hình quả tạ ở trung thất trước, nằm 2 bên đường giữa 6,60cm x 5,55cm và 5,26cm, 3,69cm, u có vỏ dày, tăng quang sau tiêm thuốc cản quang, kèm theo hình ảnh thủng vào phổi phải (đầu mũi tên đỏ).

4. Toàn bộ u được lấy bỏ.

5. U có vỏ dày, mặt trong u có những nốt mô mềm, dịch đặc, lợn cợn do nhiễm trùng trong nang.

6. Hình ảnh vi thể nang phế quản nhìn thấy biểu mô hô hấp, tuyến và cơ trơn.

Bệnh sử:

Khởi bệnh một tháng với ho, đau ngực, sốt. Bệnh nhân tự điều trị kháng sinh nhưng không đỡ, chụp phim phổi thấy u nên xin nhập viện.

Khám: Mạch 80l/ph, huyết áp 120/80 mmHg, nhiệt độ 38⁰C, đau ngực, ho ra máu, sốt, tổng trạng chung khá, bụng mềm, gan, lách không sờ chạm. Hạch ngoại biên không sờ chạm.

Cận lâm sàng:

Phim CT-scan ngực hiện diện khối choán chỗ dạng nang ở hai bên trung thất trước, thành dày, tăng quang, bờ đều, ranh giới xung quanh không rõ. Kích thước nang bên phải khoảng 6,6 x 5,5 cm, kích thước nang bên trái khoảng 3 x 5 cm, dịch trong nang có tỉ trọng 11-16HU, không vôi hoá, thành dày tăng quang sau khi tiêm thuốc cản quang.

Công thức máu, sinh hoá máu, chức năng đông máu, điện tim, siêu âm tim, siêu âm bụng, chức năng hô hấp, nội soi phế quản và các xét nghiệm khác trong giới hạn bình thường.

Chẩn đoán trước mổ: U trung thất trước. Bệnh nhân được mổ ngày 06.4.2010

Tường trình phẫu thuật:

Mở toàn bộ xương ức đường giữa, vào ngực thấy toàn bộ u và màng tim dính làm một khối không thể phân biệt được ranh giới. Toàn bộ nang phía bên trái dính chặt vào màng tim và các tổ chức xung quanh, mặt dưới nang hoà với màng tim làm một khối không thể tách riêng ra được, phải cắt nang và để lại vỏ nang dính sát vào màng tim. Về phía trên, nang gắn sát với tĩnh mạch không tên, cẩn thận tách nang ra khỏi tĩnh mạch không tên. Phía bên phải, nang ít dính hơn tách ra khỏi các tổ chức xung quanh dễ hơn, tuy nhiên toàn bộ màng phổi trung thất bên phải dính chặt vào nang, sau khi cắt nang hoàn toàn không còn thấy màng phổi bên phải. Đặc biệt nang thông thương với thùy giữa phổi phải, kênh thông thương kích thước bằng ngón tay cái. Phần thùy giữa phổi phải viêm cứng, ổ áp xe nhiều dịch nhầy đục chảy ra. Tiến hành cắt không điển hình phần phổi bị viêm ở thùy giữa bằng máy GIA 75mm, kiểm tra không xì khí, không chảy máu.

Rửa sạch khoang màng phổi phải, hút sạch. Dẫn lưu dưới xương ức, dẫn lưu kín khoang màng phổi hai bên qua khoang liên sườn 5 đường nách giữa. Đóng xương ức bằng chỉ thép 5 mũi.

Diễn biến lâm sàng sau mổ tốt, bệnh nhân tự thở, không chảy máu, các ống dẫn lưu hoạt động tốt, dẫn lưu bên trái rút sau 24h, bên phải và dưới xương ức rút sau 48h. Vết mổ khô tốt cắt chỉ sau 10 ngày.

III. BÀN LUẬN

Vị trí

Nang phế quản là nang trung thất phổ biến nhất. Do nang phế quản có nguồn gốc từ sự bất thường trong sự phát triển của phổi vì thế nang này có thể nằm ở bất kỳ nơi đâu

theo tiến trình phát triển của phổi. Khi nang phế quản phát triển trong trung thất thì vị trí phổ biến nhất là khu vực dưới chỗ chia đôi khí quản. Tuy nhiên, nang phế quản có thể xảy ra ở bất kỳ nơi đâu trên cơ thể và đã có báo cáo có liên quan đến thực quản, màng ngoài tim hoặc xương ức. Nang phế quản có thể có hình quả tạ và ở hai bên của cơ hoành. Trong báo cáo của chúng tôi, nang phế quản nằm ở trung thất trước, đây là vị trí hiếm gặp.

Tuổi

Nang phế quản thường gặp ở người trẻ, bệnh hiếm gặp ở người trên 50 tuổi. Bệnh nhân của chúng tôi 24t phù hợp với những nghiên cứu khác.

Triệu chứng lâm sàng

Nhiều tác giả đã báo cáo rằng nang phế quản thường không có triệu chứng. Fontenelle 1971, chứng minh rằng 78% nang phế quản được phát hiện một cách tình cờ ở những bệnh nhân trẻ trong quân đội được sàng lọc bằng phim X-quang ngực. Những báo cáo khác thì ngược lại với phát hiện này. Trong lô nghiên cứu của Lorenzo thì chỉ có 7 trong số 26 bệnh nhân chiếm tỉ lệ gần 30% là không có triệu chứng. Trong lô nghiên cứu gần đây của mẫu dân số đủ mọi lứa tuổi thì 75% bệnh nhân biểu hiện có triệu chứng. Những triệu chứng của một nang phế quản trung thất thông thường là kết quả của sự chèn ép các cấu trúc lân cận hoặc nhiễm trùng trong nang.

Bệnh nhân của chúng tôi vào viện vì ho, sốt, ho ra máu, đau ngực, những triệu chứng này chứng tỏ nang phế quản đã nhiễm trùng và có sự thông thương với cây phế quản, điều này phù hợp với các nghiên cứu khác.

Điều trị

Hầu hết các tác giả đều cho rằng nang phế quản cần phải được phẫu thuật cắt bỏ, trừ trường hợp bệnh nhân có bệnh lý nội khoa nặng không thể mổ được. Quan điểm này xuất phát từ những nguyên nhân sau đây:

1. Phẫu thuật lấy bỏ nang phế quản giai đoạn sớm khi nang còn nhỏ, chưa có triệu chứng là phẫu thuật đơn giản, ít biến chứng, đặc biệt với phương pháp phẫu thuật nội soi lồng ngực.

2. Nếu nang phế quản nhiễm trùng thì phẫu thuật cắt bỏ nang trở nên khó khăn hơn rất nhiều và nhiều biến chứng vì nang dính chặt vào các tổ chức xung quanh.

3. Một nguy cơ khác đã được báo cáo là khả năng thoái hóa ác tính trong nang phế quản.

Đường mổ thường được lựa chọn là mở ngực đường bên. Tuy nhiên, đường mổ được quyết định bởi vị trí của nang phế quản trên phim CT-scan ngực.

Bệnh nhân của chúng tôi vào viện vì ho, sốt, ho ra máu, đau ngực và khi phẫu thuật, chúng tôi nhận thấy nang dính chặt vào màng tim, thủng vào thùy giữa phổi phải như vậy nang đã bị nhiễm trùng do thông thương với cây phế quản. Phẫu thuật rất khó khăn. Chúng tôi mở xương ức đường giữa vì nang nằm hai bên đường giữa. Phương pháp điều trị của chúng tôi phù hợp với Y văn và các tác giả khác.

TÀI LIỆU THAM KHẢO

1. Alpay Sarper, MD, Arife Ayten, MD, Ilhan Golbasi, MD, Abid Demircan, MD, Erol Isin, MD. "Bronchogenic cyst", *Tex Heart Inst J* 2003;30:105-8.
2. H. Page McAdam et al. "Bronchogenic cyst: Imaging Features with clinical and histopathologic correlation", *Radiology* 2000; 217; 441-446.
3. St-Georges R, Deslauriers J, Duranceau A, et al. Clinical spectrum of bronchogenic cysts of the mediastinum and lung in the adult. *Ann Thorac Surg* 1991; 52:6-13.
4. Suen HC, Mathisen DJ, Grillo HC, et al. Surgical management and radiological characteristics of bronchogenic cysts. *Ann Thorac Surg* 1993; 55:476-481.
5. Ribet ME, Copin MC, Gosselin B. Bronchogenic cysts of the mediastinum. *J Thorac Cardiovasc Surg* 1995; 109:1003-1010.
6. Glazer HS, Siegel MJ, Sagel SS. Low-attenuation mediastinal masses on CT. *AJR Am J Roentgenol* 1989; 152:1173-1177.
7. Nakata H, Sato Y, Nakayama T, Yoshimatsu H, Kobayashi T. Bronchogenic cyst with high CT number: analysis of contents (case report). *J Comput Assist Tomogr* 1986; 10:360.
8. Patel SR, Meeker DP, Biscotti CV, Kirby TJ, Rice TW. Presentation and management of bronchogenic cysts in the adult. *Chest* 1994; 106:79-85.
9. Cioffi U, Bonavina L, De Simone M, et al. Presentation and surgical management of bronchogenic and esophageal duplication cysts in adults. *Chest* 1998; 113: 1492-1496.

