

BÁO CÁO MỘT TRƯỜNG HỢP
PHẪU THUẬT NESBIT TRUYỀN THỐNG ĐIỀU TRỊ BỆNH PEYRONIE
(Standard Nesbit operation for the treatment of Peyronie's disease: A case report)

ABSTRACT

Aim: The aim of this case is to describe the symptoms, methods of treatment and the result of Standard Nesbit procedure for the treatment of Peyronie's disease.

Method: We report the case of a 23 years old man who referred the onset of a progressive left dorsolateral penile curvature (about 45°). The examination demonstrated a dorsal fibrotic plaque of about 2 cm. And treated by standard Nesbit operation.

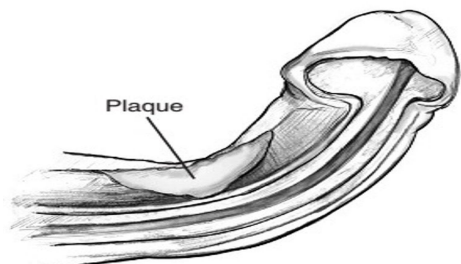
Results: Duration of Peyronie's disease was 24 months, Operation duration: 45 minutes; duration of postoperative stay: 14 days; The patient is very satisfied with the surgical result.

Conclusions: Results of this procedure demonstrate excellent clinical outcome for Peyronie's disease.

I. ĐẠI CƯƠNG

Bệnh Peyronie là một rối loạn mô sẹo tạo thành mảng xơ ở lớp bao vật hang, mảng này có thể nằm ở gốc hay ngọn dương vật, cũng có thể nằm dọc dương vật. Mảng xơ này có thể làm cho dương vật bị uốn cong dẫn đến không thể hoặc khó khăn và đau khi quan hệ tình dục. Nhiều nhà nghiên cứu cho thấy rằng bệnh gặp khoảng 1 – 23% ở độ tuổi 40 -70 tuổi, tuy nhiên con số thực tế có thể cao hơn vì nhiều bệnh nhân ngại không đi khám bác sĩ, tỷ lệ bệnh tăng theo độ tuổi [1], [2].

Nguyên nhân gây nên mảng xơ trong bệnh Peyronie đến nay vẫn không rõ ràng. Nhiều nghiên cứu cho rằng bệnh Peyronie là do tổn thương cấp tính, mạn tính hoặc chấn thương lặp đi lặp lại nhiều lần lên dương vật dẫn đến tụ máu ở dương vật, hoặc có thể là hậu quả của bệnh tự miễn. Nhiều chuyên gia y học tin rằng đánh vào dương vật hoặc uốn cong dương vật có thể làm tổn thương các mô ở trong. Tổn thương đến dương vật có thể trong quá trình giao hợp, hoạt động thể thao hay tai nạn...Tổn thương gây vỡ mạch máu dẫn đến chảy máu và phù nề các lớp bên trong của bao vật hang. Sự phù nề này sẽ làm dòng máu đến các lớp bên trong bao vật hang bị chặn lại, một khi máu không thể chảy bình thường, các cục máu đông có thể hình thành và bẫy các tế bào của hệ miễn dịch. Cũng giống như cơ chế liền vết thương, các tế bào hệ miễn dịch có thể giải phóng các chất dẫn đến sự hình thành rất nhiều vết sẹo mô. Các mô sẹo tích tụ và tạo thành một mảng bám bên trong dương vật, hậu quả là dẫn đến dương vật bị kéo cong [2].



Hình 1. Mảng xơ gây bệnh Peyronie [2]

Việc điều trị bệnh Peyronie tùy thuộc vào từng tình trạng bệnh cụ thể mà có các biện pháp điều trị khác nhau, chúng có thể là: Điều trị nội khoa bằng uống hay tiêm thuốc, các liệu pháp về vật lý trị liệu hoặc điều trị bằng phẫu thuật, tuy nhiên điều trị bằng phẫu thuật thường mang lại kết quả khả quan hơn [1].

II. MỤC TIÊU

Mô tả triệu chứng, phương pháp và kết quả điều trị bệnh Peyronie bằng kỹ thuật Nesbit truyền thống.

III. ĐỐI TƯỢNG

Chúng tôi thực hiện báo cáo trường hợp bệnh nhân bị bệnh Peyronie được điều trị phẫu thuật bằng kỹ thuật Nesbit truyền thống thực hiện tại bệnh viện C Đà Nẵng.

IV. KẾT QUẢ

- Triệu chứng chính để bệnh nhân nhập viện là dương vật bị cong không thể quan hệ tình dục được.
- Dương vật bị cong vẹo khoảng 45°.
- Thời gian bị bệnh là 24 tháng.
- Thời gian mổ: 45 phút.
- Thời gian nằm viện sau mổ: 14 ngày
- Bệnh nhân rất hài lòng với kết quả phẫu thuật.

V. BÀN LUẬN

Bệnh Peyronie là một bệnh tương đối đa dạng về triệu chứng. Bệnh nhân có thể đến khám bệnh với biểu hiện một khối cứng trên một hoặc nhiều mặt của dương vật, có thể đến khám bệnh với triệu chứng đau khi giao hợp hoặc khi cương cứng, cũng có thể bệnh nhân có biểu hiện ngắn dương vật hoặc liệt dương [3].

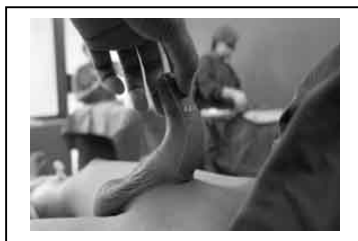Thời gian bị bệnh trong trường hợp này là bệnh nhân bị bệnh đã 24 tháng tính đến thời điểm đi khám bệnh. Nghiên cứu của Rehman và cộng sự trên 32 bệnh nhân từ 1988 đến 1994 cho thấy thời gian bị bệnh là 22 ± 9 tháng [4].

Về lý do bệnh nhân đến khám bệnh theo nghiên cứu của Cruceyra Betriu và cộng sự cho thấy đa số bệnh nhân than phiền là dương vật bị cong vẹo (96,3%) [5]. Trường hợp báo cáo của chúng tôi đến khám bệnh vì lý do dương vật bị cong không thể giao hợp được.

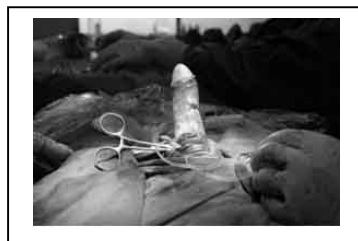Nghiên cứu của Rehman và cộng sự về sự hài lòng với kết quả phẫu thuật trên 32 bệnh nhân thì có tới 26 (78%) bệnh nhân báo cáo là kết quả rất tuyệt sau mổ; trong khi đó báo cáo của Cruceyra Betriu và cộng sự cho thấy 61,5% hài lòng hoặc rất hài lòng với kết quả phẫu thuật và 64% có thể thực hiện tốt việc quan hệ tình dục [4], [5]. Trường hợp báo cáo của chúng tôi là bệnh nhân rất hài lòng với kết quả phẫu thuật.

Kỹ thuật mổ trong trường hợp này chúng tôi áp dụng kỹ thuật Nesbit với kết quả sau mổ rất tốt. Tuy nhiên nghiên cứu của Light, Mark R và cộng sự bằng phẫu thuật Nesbit cải tiến kết luận rằng với phẫu thuật Nesbit cải tiến ghi nhận kết quả tốt hơn về mặt chức năng so với phẫu thuật Nesbit truyền thống [6].

Hình 2. Kết quả trước và sau phẫu thuật bằng kỹ thuật Nesbit truyền thống



a. Trước phẫu thuật



b. Sau phẫu thuật

VI. KẾT LUẬN

- Peyronie là một bệnh do nhiều nguyên nhân gây nên, gây ảnh hưởng lớn đến tâm sinh lý của bệnh nhân.
- Việc điều trị bệnh có nhiều phương pháp, có thể nội hoặc ngoại khoa, tuy nhiên điều trị bằng phẫu thuật thường mang lại kết quả khả quan hơn.
- Có nhiều phương pháp mổ để điều trị bệnh Peyronie, kết quả của mỗi phương pháp mổ còn có sự khác nhau của từng tác giả. Chúng tôi cho rằng có thể hiệu quả phẫu thuật phụ thuộc vào kỹ năng của phẫu thuật viên chứ không phụ thuộc và phương pháp mổ, mỗi một phương pháp đều có những ưu điểm riêng của nó. Trong ca báo cáo này chúng tôi áp dụng kỹ thuật Nesbit truyền thống và cho kết quả rất tốt, bệnh nhân rất hài lòng sau mổ.

TÀI LIỆU THAM KHẢO

- [1] Urology Care Foundation website, "Peyronie's disease," *Updated March 2013*. [Online]. [Accessed: 14-May-2014].
- [2] C. A. Montague D, Angermeier K, "Peyronie disease," *MD Consult website*. [Online]. [Accessed: 14-May-2014].
- [3] D. J. Ralph, M. Al-Akraa, and J. P. Pryor, "The Nesbit operation for Peyronie's disease: 16-year experience.," *J. Urol* 1995., vol. 154, no. 4, pp. 1362-63.
- [4] J. Rehman, A. Benet, L. S. Minsky, and A. Melman, "Results of surgical treatment for abnormal penile curvature: Peyronie's disease and congenital deviation by modified Nesbit plication (tunica shaving and plication)," *J. Urol* 1997., vol. 157, no. 4, pp. 1288-91.
- [5] G. Cruceyra Betriu, J. M. Duarte Ojeda, V. Martínez Silva, E. Alvarez González, C. Capitán Manjón, J. D. Piedra Lara, and O. Leiva Galvis, "Penile tunica albuginea plication for the treatment of penile curvature secondary Peyronie's disease," *Arch. Esp. Urol* 2005., vol. 58, no. 5, pp. 445-50.
- [6] M. R. Light and R. W. Lewis, "Modified Nesbit procedure for the treatment of Peyronie's disease: A comparative outcome analysis," *J. Urol* 1997., vol. 158, no. 2, pp. 460-63.

TIẾN SĨ BÁC SĨ THÁI CAO TẦN, KHOA NGOẠI TỔNG HỢP BỆNH VIỆN C ĐÀ NẴNG